DAS VERHÄLTNISS

DER

GELENKKAPSELN ZU DEN EPIPHYSEN

DER

EXTREMITÄTENKNOCHEN.

AN DURCHSCHNITTEN DARGESTELLT

VON

Dr. A. v. BRUNN,

PROSECTOR UND PRIVATDOCENT IN GÖTTINGEN.

ROYAL COLLEGE OF SURGEONS OF ENGLAND LIBRARY

MIT 4 TAFELN.

LEIPZIG,
VERLAG VON F. C. W. VOGEL.
1881.

Die auf den angehängten Tafeln befindlichen Abbildungen sind ein Beitrag zur Anatomie des jugendlichen Körpers, sie veranschaulichen das Verhältniss der Kapselmembranen zu der Grenze von Epi- und Diaphysen an den Extremitätengelenken. Dies Verhältniss, für den Chirurgen und praktischen Arzt zweifellos von grosser Bedeutung wegen des Vorkommens der Epiphysenlösungen durch äussere Gewalt sowohl wie durch Erkrankungen der Knochen und wegen der in solchen Fällen zu beantwortenden Frage, ob durch eine Epiphysentrennung die betreffende Gelenkhöhle eröffnet werde oder nicht, sowie auch wegen der mannigfachen Operationen in Gelenken, wie sie die heutige Chirurgie ausführt, — dies Verhältniss ist merkwürdigerweise bisher nicht soweit berücksichtigt worden, dass gute Abbildungen jugendlicher Gelenke gegeben wären, wenn auch von mehreren Autoren die in Frage stehenden Verhältnisse gelegentlich erwähnt worden sind.

Uffelmann hat in seiner so äusserst sorgfältigen Untersuchung über die Epiphysen des Schulterblattes, des Oberarms und der Unterarmknochen [1]) für das Schulter-, Ellenbogen- und Radiocarpalgelenk genau angegeben, ob und unter welchen Umständen Epiphysenlösungen intra- oder extracapsulär sein werden, aber leider fehlen die nöthigen Abbildungen. Die von mir gegebenen Bilder dieser Gelenke können also als Supplemente zu jener Arbeit dienen. Ausserdem hat Schwegel in einer ausführlichen Arbeit über Knochenentwick-

1) J. Uffelmann, Anatomisch-chirurg. Studien oder Beiträge z. d. Lehre von den Knochen jugendlicher Individuen. Hameln 1865.

lung[1]) auf das Verhalten der Gelenkkapseln zu Epiphysenlösungen hingewiesen, indessen sind seine Angaben nicht immer genau, namentlich in zweifelhaften Fällen zu wenig begründet und es ist der gänzliche Mangel an Abbildungen sehr empfindlich. Auch bei Hüter[2]) finden sich einzelne Angaben, welche auf die genannte Frage Bezug haben, betreffend das Hüftgelenk, Schulter- und Ellenbogengelenk, aber auch nur durch einige schematisch gehaltene Abbildungen veranschaulicht.

Namentlich diesem Mangel an guten Abbildungen, über welchen als einen sehr fühlbaren ich von mehreren Seiten klagen gehört habe, soll das hiermit veröffentlichte Werkchen abhelfen.

Will man für ein Gelenk bestimmen, wie die Trennungslinie bei Epiphysenlösungen sich zur Insertion der Gelenkkapsel verhält, so wird man sich zuerst fragen müssen, in welcher Schicht des Epiphysenknorpels die Trennung stattfindet resp. ob sich Regeln dafür überhaupt aufstellen lassen. Untersucht man die Festigkeit und den mikroskopischen Bau dieser Knorpelscheiben, so zeigt sich, dass die mittlere Schicht bei weitem die grösste Festigkeit besitzt: sie besteht aus regelmässigem Hyalinknorpel. Nach der Epiphyse hin ist die Consistenz etwas weicher: hier liegen die Knorpelzellen in grösseren unregelmässigen Haufen zusammen, die Grundsubstanz ist etwas geringer. Am weichsten aber ist die der Diaphyse nächste Lage, welche aus mächtig langen Knorpelzellensäulen besteht, die nur durch sehr dünne Septa aus Knorpelgrundsubstanz zusammengehalten werden. Jeder, der den Ossificationsprozess an solchen Stellen untersucht hat, weiss, wie häufig die Schnitte grade hier, am diaphysären Knorpelrande,

---

1) Schwegel, Die Entwicklungsgeschichte der Knochen des Stammes u. der Extremitäten, mit Rücksicht auf Chirurgie etc. Berichte der kais. Akademie d. Wiss. zu Wien. Bd. 30.

2) C. Hüter, Studien an den Extremitätengelenken Neugeborener und Erwachsener. Virchow's Archiv Bd. 25, 26, 28.

durchreissen. Auch am ganzen Knochen lässt sich die relative Weichheit dieser Lage leicht demonstriren. Befestigt man die Epiphyse irgend eines Knochens im Schraubstock und bricht dann die Diaphyse ab, so erscheint die Bruchfläche der letzteren stets völlig knöchern, völlig sauber: keine Spur des Knorpels ist an ihr haften geblieben. Diese Grenze des Knochenmittelstückes gegen den Epiphysenknorpel wird man also hauptsächlich ins Auge zu fassen haben. — Und diese Grenzfläche kann sich nun zur Gelenkkapsel in dreierlei Art verhalten. Sie kann einmal ganz oder theilweise innerhalb des Kapselursprunges liegen — wie beim Schultergelenk die Grenze des Schulterblattkörpers gegen die Epiphyse des Proc. coracoid. (Fig. 3); beim Ellenbogengelenk die Grenze des Ulnakörpers gegen die Olecranonepiphyse (Fig. 6) u. s. w. —; sie kann sich zweitens ganz ausserhalb des Bereiches der Kapsel befinden, — wie an der Basis der Phalangen (Fig. 9, 10, 11) —; endlich drittens aber kann die besprochene Grenze zwar ausserhalb des Kapselursprunges sich befinden, aber auf die Kapsel stossen, welche vom Ursprunge aus noch eine Strecke weit dem Knochen unmittelbar anliegt, ehe sie sich von ihm abhebt, — so beispielsweise am Oberarmbein (Fig. 1), am oberen Radioulnargelenk (Fig. 7) und an vielen anderen Stellen. Im ersten Falle wird eine Eröffnung der Gelenkhöhle unvermeidlich sein, im zweiten eine solche durch blosse Epiphysenlösung nie eintreten können, während es im letzten Falle auf die Art und Richtung der trennenden Gewalt ankommen wird, ob die Gelenkhöhle eröffnet wird oder nicht. Wie sich nun die einzelnen Gelenkenden der Knochen in Betreff ihrer Zugehörigkeit zu einer der drei aufgestellten Classen verhalten, das muss die Betrachtung der einzelnen Präparate lehren: ich beschränke den Text desshalb auf eine ausführliche Erklärung der Abbildungen, welche sämmtlich von Herrn O. Peters in Göttingen durchaus treu in natürlicher Grösse nach Durchschnitten der gefrorenen Gelenke gezeichnet sind, und für jedes Gelenk auf Mittheilung des aus der Untersuchung der einzelnen Präparate gezogenen Resultates.

Es standen mir für vorliegende Untersuchung Gelenke von Individuen jeden Alters bis zu 20 Jahren zur Verfügung; dieselben stammen zum Theil von hiesiger Anatomie, zum Theil verdanke ich sie Herrn Professor Waldeyer in Strassburg, welchem ich hiermit meinen wärmsten Dank auszusprechen nicht unterlassen will. — Durch Vergleichung zahlreicher Präparate desselben Gelenkes habe ich mich überzeugt, dass das Verhältniss der Kapsel zum Epiphysenknorpel resp. seiner diaphysären Grenze von der Zeit an, wo die Diaphyse ihre volle Ausbildung erlangt hat, bis zu der, wo sie mit der Epiphyse verschmilzt, dasselbe bleibt: dass also die von den einzelnen Gelenken abgebildeten ältesten Stadien bis zur Wachsthumsvollendung erhalten bleiben.

I.

Schultergelenk.

Tafel I. Figur 1—4.

Figur 1 *und* 1A.

Frontalschnitt durch das rechte Schultergelenk eines 8jährigen Knaben bei horizontal erhobenem Arm. Hintere Schnittfläche.

cl Acromiales Ende des Schlüsselbeins, schräg durchschnitten. *sc* Gelenkkopf der Scapula. *ec* Epiphyse des Oberarmkopfes, *ctm* Epiphyse des Tuberc. majus; die ursprüngliche Grenze beider Knochenkerne ist in der Mitte noch erkennbar an einem vom Epiphysenknorpel ausgehenden schmalen Knorpelstreifchen. *D* M. deltoideus; *Tmj* M. teres major; *Al* M anconaeus longus; *Ssp* M. supraspin.; *Ss* M. subscapularis.

Die Gelenkkapsel, deren Höhlung hier wie in allen Figuren durch eine schwarze Linie angegeben ist, reicht oben nicht. bis an die Epiphysengrenze, während sie dieselbe an der unteren Fläche des Humerushalses (bei *) überschreitet; trotzdem braucht bei einer Ablösung der Epiphyse eine Eröffnung des Kapselraumes nicht nothwendig zu erfolgen, wie das auch die von Uffelmann a. a. O. mitgetheilten Versuche bestätigen, da die Kapsel nicht bei *, sondern höher oben direct vom Gelenkknorpel entspringt und sich auch bis an den Gelenkknorpel hin abpräpariren lässt, wie dies in Fig. 1A dargestellt ist.

Figur 2 *und* 2A.

Horizontalschnitt durch das linke Schultergelenk desselben Individuums, bei horizontal erhobenem Arm; obere

Schnittfläche. Der Schnitt ist unmittelbar unter der Spina scapulae — *s s c* — durchgegangen und hat den unteren Rand des Acromion bei *a* gestreift.

c c Epiphyse des Humeruskopfes, *s c* Gelenkkopf der Scapula. *D* M. deltoid.; *Isp* M. infraspinatus; *Ss* M. subscapularis.

Das Verhältniss der Kapsel zur Epiphysengrenze zeigt sich vorn und hinten ebenso wie unten; die Gelenkhöhle überschreitet diese Grenze zwar, aber nur, indem die Kapsel, vom Gelenkknorpel entspringend, noch eine Strecke weit, bis * und ** an den Knorpel resp. Knochen angeheftet ist. Den Verlauf derselben zeigt Fig. 2A.

Figur 3.

Rechtes Schultergelenk eines 16jährigen Individuums. Der Arm war in einer der Medianebene des Körpers parallelen Ebene möglichst nach hinten gehoben. Der Schnitt ist in der Axe des Proc. coracoid. geführt und hat den Oberarmkopf so getroffen, dass dieser in einen vorderen, etwa ein Viertel des Ganzen betragenden Theil, den die Figur zeigt, und einen hinteren entsprechend grösseren zerfiel. Dadurch dass der Schnitt nicht senkrecht, sondern schräg zur Kapseloberfläche kam, erklärt sich die scheinbare Dicke der Kapsel wie auch des Periostes.

s s Spina scapulae, *p c* Proc. coracoid., durch einen gegen die Gelenkfläche hin an Dicke wesentlich zunehmenden Epiphysenknorpel vom Körper des Schulterblattes getrennt; *e b* der in diesem dicksten Theile des Knorpels auftretende Knochenkern, Uffelmann's Osteoepiphysis bicipitalis.

Es ist klar, dass eine Ablösung des Epiphysenknorpels, welcher den Rabenschnabelfortsatz nebst dem ebenerwähnten kleinen Knochenkerne von dem Schulterblattkörper trennt, in die Gelenkhöhle hineingehen muss.

Figur 4.

Frontalschnitt des rechten Schultergelenkes eines 1 3/4 Jahre alten Mädchens, bei herabhängendem Arm; hintere Schnitt-

fläche. *cl* acromialer Theil der Clavicula, schräg durchschnitten. *D* M. deltoid.; *bd* Schleimbeutel unter dessen Ursprung; *Ssp* M. supraspin.; *Al* M. ancon. longus. *pb* Art. profunda brachii; *chp* Art. circumflexa hum. post.

Das Verhalten der Kapsel zu der diaphysären Grenze der Epiphyse ist an der unteren Peripherie des Schulterkopfes dasselbe wie später, während sie an der oberen Fläche mitten auf dem Knorpel, da wo später die Knochenkerne des Kopfes und des Tuberc. majus zusammenstossen endigt.

Suchen wir uns aus dem Gesagten darüber klar zu werden, wie sich bei Epiphysenlösungen der beiden im Schultergelenk zusammentreffenden Knochen die Kapsel verhalten wird. Zunächst ist klar, dass eine Ablösung des Hakenfortsatzes des Schulterblattes sammt der Osteoepiphysis bicipitalis, wie sie durch Gewalten, welche auf die Spitze des ersteren einwirken oder durch Erkrankungen des Schulterblattkörpers denkbar ist, eine Eröffnung des Gelenkraumes absolut eintreten muss, indem das obere Viertel der Gelenkfläche von dem unteren Theile losgerissen wird. Ausserdem droht bei einer solchen Läsion auch noch die Gefahr einer Zerreissung der Bursa subcoracoidea. Diese nämlich erstreckt sich längs dem medialen Rande der Knorpelscheibe, welche den Proc. coracoid. vom Körper des Schulterblattes trennt und überragt dieselbe sowohl nach oben — nach dem Proc. coracoid. hin, — wie nach unten; in ersterer Richtung um ca. 5, in letzterer um ca. 10 mm bei 15jährigen Individuen, bei jüngeren um weniger. Ihre dem Knochen anliegende Wand ist von demselben zwar ablösbar, aber nur mit Mühe, sodass bei gewaltsamer Lösung der Epiphyse ihre Eröffnung wahrscheinlich ist. Dagegen wird es bei Ablösung der Epiphysen am oberen Humerusende darauf ankommen, in welchem Umfang die Epiphyse getrennt wird, auch darauf, wie gross die dies bewirkende Gewalt ist. Blosse Abtrennung der Tubercula, eines oder beider, vor der Zeit ihrer Verschmelzung mit dem Kopfe, also bis zum Ende

des fünften Jahres, wird extracapsulär bleiben, falls nicht etwa die die Sehne des langen Bicepskopfes begleitende Bursa intertubercularis, welche die Epiphysengrenze nach unten um ca. 5 mm überragt, eingerissen wird, was bei der innigen Verwachsung ihrer Wandung mit dem Sulcus intertubercularis — namentlich bei Einwirkung grosser Gewalt — nicht unwahrscheinlich ist. Eine blosse Ablösung des Knochenkernes des Kopfes in dieser Zeit ist bei der tief im Knorpel versteckten Lage desselben nicht wohl möglich; sollte sie dennoch — durch in ihm auftretende Osteomyelitis etwa — eintreten, dann würde sie intracapsulär sein können, wenn die Trennung des Gelenkknorpels vom lateralen Rande des Knochenkernes senkrecht nach oben, oder vom unteren Rande horizontal nach innen ginge. — Leichter möglich aber als diese Fälle erscheint der Fall, dass zu jeder Zeit, namentlich aber nach Verschmelzung der drei Knochenkerne zu einer Epiphysis sup. hum., diese vom Mittelstück abgerissen wird. Dabei ist es wahrscheinlich, dass die Trennung ganz ohne Kapselverletzung vor sich geht, da ja diese Membran überall vom Gelenkknorpel ihren Ursprung nimmt. Nur bei grosser Verschiebung der Bruchenden ist es möglich, dass die Kapselmembran unten, vorn oder hinten eingerissen, nicht bloss von der Diaphyse abgerissen wird.

II.

Ellenbogengelenk.

Tafel II. Figur 5—7.

Figur 5.

Frontalschnitt durch das gestreckte rechte Ellenbogengelenk eines 19jährigen Mannes. Vordere Schnittfläche.

ol die noch knorpelige Spitze des Olecranon, in der Fossa olecrani liegend. *e e m* Epiphyse des Epicond. med. *e t r* Epiphyse der Trochlea, in diesem Schnitt scheinbar aus zwei Knochenkernen bestehend; tiefere Schnitte liessen indess erkennen, dass der Kern einfach ist und nur nach dem vorderen Rande zu in zwei Spitzen ausläuft. *e c h* Epiphyse des Capitulum humeri, bereits verschmolzen mit der des Epicondylus lat., — *e c l. e c r* Knochenkern des Capitulum radii.

Da die Gelenkhöhle sich bei * und ** weit unter die Epiphysengrenze des Radiusköpfchens erstreckt, ist bei möglichem Abbruch derselben eine Kapselzerreissung wohl möglich, indess nicht nothwendig, weil auch hier die Kapsel vom Gelenkknorpel ausgeht und bis zum unteren Ende der Höhle ziemlich lose dem Radius anhaftet, wie das die Fig. 7A erkennen lässt. Dagegen wird eine Ablösung der mit dem Epicondylus lat. verbundenen Knochenkernes des Capit. humeri, ebenso wie eine solche des Trochleakernes, bei † nothwendig in die Gelenkhöhle dringen müssen.

Figur 6.

Sagittalschnitt durch das linke Ellenbogengelenk eines 8jährigen Knaben; laterale Schnittfläche.

u Ulna, im grössten Durchmesser getroffen; *h* Humerus, medial von der Axe getroffen, so dass im oberen Theil des Präparates nur der Längsschnitt der medialen Kante sichtbar ist. *c t r* Epiphyse der Trochlea, *c o l* Epiph. des Olecranon; beide sind noch völlig knorpelig, die Grenzen beider gegen die betreffenden Diaphysen bleiben aber später nach dem Auftreten der Knochensubstanz dieselben.

Al M. ancon. longus; *B* M. biceps; *Bi* M. brach. int.; *Br* M. brachioradialis.

Die Grenze der Ulnadiaphyse und des Olecranon geht in den Gelenkknorpel hinein, sodass vorkommenden Falls die Gelenkhöhle sicher eröffnet wird. Auch über die Grenze der Humerusdiaphyse geht die Kapsel weit nach oben. Dieselbe lässt sich an der vorderen Seite ohne Mühe bis an den Gelenkknorpel ablösen und ist ziemlich dick, wogegen diese Präparation an der hinteren Seite kaum ordentlich ausführbar ist, weil die zwar auch vom Gelenkknorpel entspringende Kapsel äusserst zart und so fest an die Knochenoberfläche der Fossa olecrani angewachsen ist, dass sie regelmässig zerreisst, — woraus gefolgert werden muss, dass eine Epiphysentrennung auch hier in den Gelenkraum eindringen wird.

Figur 7 *und* 7A.

Sagittalschnitt durch den lateralen Theil des rechten Ellenbogengelenks von demselben Individuum.

h Humerus, *r* Radius; *e c h* und *c c r* die betreffenden Epiphysen beider. *Bi* M. brach. int.; *Su* M. supinator; *Br* M. brachiorad.

Die Kapselhöhle überschreitet vorn die Epiphysengrenze des Capit. humeri wenig, dagegen unten die des Radiusköpfchens vorn und hinten bedeutend. Dass trotzdem die Gefahr einer Gelenkeröffnung keine absolute ist, beweist die Skizze Fig. 7A, welche dasselbe Präparat nach möglichst weiter Ablösung der Synovialkapsel darstellt.

Nach alledem erscheint die Integrität des Ellenbogengelenks in hervorragender Weise durch Epiphysentrennungen gefährdet. Bricht die ganze untere Humerusepiphyse ab, so tritt aller Wahrscheinlichkeit nach eine Kapselzerreissung in der Fossa olecrani ein; eine Fractur des Gelenkknorpels wird erfolgen bei der — allein freilich unwahrscheinlichen — Trennung der Trochleaepiphyse oder derjenigen des Capitulum humeri mit oder ohne den Epicondylus lateralis. Unvermeidlich ist ferner eine Kapseleröffnung bei der Ablösung des Olecranon. Am ehesten möglich ohne Zerreissung der Gelenkmembran erscheint eine Abtrennung des Köpfchens des Radius, — auszuschliessen ist aber bei der Länge des den oberen Theil des Knochens umhüllenden Kapselsackes diese Gefahr gewiss auch nicht.

III.

Unteres Radioulnargelenk, Radiocarpalgelenk, Fingercarpal- und Fingergelenke.

Tafel II. Figur 8—10 und Tafel III. Figur 11.

Figur 8.

Linke Hand eines 14jährigen Knaben, Sagittalschnitt durch den Mittelfinger. Kleinfingerseite des Schnittes.

r Radius; *cir* seine untere Epiphyse. *l* Os lunatum; *cp* Os capitatum; *m III* Os metacarpi III; *ccm* Epiphyse seines Köpfchens; 1, 2, 3 Phalangen. *Epl* Muskelbauch des M. extens. poll. longus, durchschnitten. *Eip* Sehne des M. extens. ind. propr., schräg getroffen; *Edc II und III*, Sehnen des M. extens. dig. comm. für die betr. Finger, erstere schräg, letztere längs durchschnitten; *Pq* M. pronator quadratus; *Fpl* M. flexor poll. long. und *Fpl** dessen schräg abgeschnittene Sehne; *Fdcs* M. flex. dig. comm. subl.; *Fdcs II* dessen zum Zeigefinger gehende abgeschnittene Sehne; *Fdcs III* dessen Sehne für den Mittelfinger in ihrem Verlauf und Ansatz an der II Phalanx; *Fdcp II und III* dieselben Sehnen des M. flex. dig. comm. prof.; *Id II* M. inteross. dors. II; *Adp* Querschnitt des queren Kopfes des M. adductor poll.; *L II* M. lumbr. II.

Nirgends kommen hier die Höhlen der Gelenke in die unmittelbare Nachbarschaft von Epiphysenknorpeln: vom Radius entspringt die Gelenkkapsel in der Peripherie der Gelenkfläche; am Fingercarpalgelenk ist sie an der volaren Seite durch starke Bindegewebemassen vom Epiphysenknorpel ge-

trennt; — an den Fingergelenken reicht sie nirgends bis zu den Knorpeln herunter.

Figur 9.

Ebensolcher Schnitt durch die Hand eines 1 3/4 Jahr alten Mädchens. Rechte Hand; laterale Schnittfläche.

Bezeichnungen wie bei Fig. 8.

Das Verhalten der Kapseln ebenso wie dort.

Figur 10 *und* 10A.

Frontalschnitt durch die rechte Hand eines 8 jährigen Knaben. Vordere Schnittfläche.

u Ulna, *r* Radius; *ciu* und *cir* untere Epiphysen beider Knochen. *s* Os scaphoid.; *l* Os lunat.; *py* Os pyramid., *tr* und *trd* Os trapezium und trapezoideum, *cp* Os capitat.; *h* Os hamat. *m II — m V* 2. bis 5. Mittelhandknochen; *I* Mm. interossei; *Epl* schräg durchschnittene Sehne des M. ext. poll. longus.

Die beiden hier in Betracht kommenden Gelenke, das untere Radioulnargelenk und das Radiocarpalgelenk, werden kaum in Gefahr kommen, bei Abtrennung der distalen Epiphysen der Vorderarmknochen geöffnet zu werden, auch ersteres trotz des ziemlich hohen Hinaufreichens der Höhle nicht, weil die leicht abzulösende Kapsel unterhalb der diaphysären Grenze der Knorpelscheiben entspringt, wie aus Fig. 10A ersichtlich ist.

Figur 11 *und* 11A.

Frontalschnitt des kleinen Fingers der Hand Fig. 8; hintere Schnittfläche.

U ulnare, *R* radiale Seite; *m V* 5. Mittelhandknochen, *ccm V*, Epiphyse seines Köpfchens. *Abq* M. abduct. dig. V; *Iv IV* M. inteross. volar. IV.

Auffallend erscheint in diesem Präparat, dass an der Daumenseite des Fingercarpalgelenkes die Gelenkhöhle hoch hinaufgeht, bis über den Knorpelstreifen weg, welcher Epi- und Diaphyse scheidet. Es liegt das daran, dass der Schnitt hier

etwas mehr volarwärts gefallen ist, als an der medialen Seite; an letzterer ist er durch den Ursprung des Lig. accessorium mediale gegangen, an ersterer vor demselben vorbei: vor und hinter diesem Ursprunge aber geht die Kapsel viel höher hinauf als im Bereich desselben, wo sie am unteren Rande der Ursprungsrauhigkeit festsitzt. Dass sie vor wie hinter dem Seitenbande gleich hoch hinaufgeht, so hoch wie die Figur es zeigt, davon habe ich mich vielfach überzeugt. Dass trotzdem bei Epiphysentrennung eine Gelenkeröffnung nicht einzutreten braucht, folgt aus Fig. 11A, welche erkennen lässt, dass auch hier der Ursprung der Kapsel etwas unterhalb der oberen Grenze der Knorpelscheibe liegt. — Das Verhalten der Fingergelenke entspricht durchaus dem, wie es der Sagittalschnitt bereits zeigte.

Die sämmtlichen in der Hand vereinigten Gelenke erscheinen somit wenig disponirt, bei irgendwelchen Epiphysentrennungen Kapselzerreissungen zu erleiden, — am ehesten noch das untere Radioulnargelenk und die Fingercarpalgelenke.

IV.

Hüftgelenk.

Tafel III. Figur 12—14.

Figur 12 *und* 12 A.

Frontalschnitt durch das linke Hüftgelenk des 8jährigen Knaben; hintere Schnittfläche. Das Gelenk befand sich in der Stellung wie beim ruhigen Stehen.

il Durchschnitt des Darmbeins. *c* Knorpelscheibe zwischen den beiden oberen Aesten des Scham- und Sitzbeines; *pu* unterer Schambeinast, quer getroffen, mit dem ebengenannten Knorpel durch den oberen Rand des Lig. obturatorium verbunden. *lg* Labrum glenoid.; *ta* Lig. transv. acet.; *zo* Zona orbicular. der Gelenkkapsel; *e t mj* Epiphyse des Trochanter major; *tf* Lig. teres fem.

Ablösung der Epiphyse des Femurkopfes erscheint nach Fig. 12 nothwendig mit Kapseleröffnung combinirt, Fig. 12 A lässt aber erkennen, dass die Synovialmembran auch hier vom Gelenkknorpel entspringt und sich bis an ihn heran — und zwar mit leichter Mühe — von dem Schenkelhalse ablösen lässt, so dass, falls sich, wie wahrscheinlich, die Diaphyse vom Zwischenknorpel ablöst, die Integrität der Gelenkhöhle gewahrt bleiben kann. Dasselbe würde selbstverständlich der Fall sein, wenn der Trochanter major, welcher hier noch durch eine die obere Fläche des Halses bekleidende Knorpelplatte mit dem Kopf in Verbindung steht, mit diesem zusammen abgetrennt würde. — Auf das Verhalten des Acetabulum komme ich bei Fig. 14 zurück.

Figur 13.

Horizontalschnitt durch das rechte Hüftgelenk eines neugeborenen Knaben; der Oberschenkel war in einer zur Medianebene des Körpers parallelen Ebene bis zur horizontalen Lage gebeugt; der Schnitt ist unterhalb der Fossa capitis gefallen. Untere Schnittfläche.

is höchster Theil des oberen Sitzbeinastes; *pu* oberer Schambeinast — beide durch einen breiten Knorpelstreifen getrennt. *tf* Uebergang des Lig. teres fem. in das weiche Gewebe der Fossa acetabuli. *c* Schenkelkopf, *trmj* Grosser Trochanter, *Oi* M. obtur. int.; *Gm* M. glut. max.; *Vl* M. vastus lateral.; *A* Adductoren. Dass hier eine Abtrennung der ganzen oberen Epiphyse des Femur eine extracapsuläre sein würde, leuchtet ein, da die Kapsel am unteren Rande des Halses sich ebenso, aber noch leichter als später, bis an den Gelenkknorpel des Kopfes abpräpariren lässt.

Figur 14.

Schnitt durch das Acetabulum der rechten Beckenhälfte, parallel der Ebene des Pfannenrandes; von einem 19jährigen Mann. Mediale Schnittfläche. *il* Darmbein, senkrecht zu seiner Oberfläche durchschnitten; *pu* Schambein, Schrägschnitt; *is* ebensolcher Schnitt durch das Sitzbein, wenig medial neben dem Tuber ischii; * das weiche Gewebe der Fossa acetabuli.

Man erkennt leicht, dass alle Brüche, welche durch einen der beiden Knorpel zwischen dem Darmbein einerseits und dem Schambein oder Sitzbein andererseits gehen, auch in die Gelenkhöhle dringen müssen. Nur die Lösung der knorpeligen Verbindung zwischen den beiden oberen Aesten der genannten Beckentheile eröffnet das Gelenk direct nicht, da sie auf das weiche Gewebe der Fossa acetab. stösst; indessen ist eine derartig isolirte Trennung dieser Verbindung wohl kaum zu erwarten, wenigstens nicht durch äussere Gewalt, welche meist eines der drei Knochenstücke aus beiden Verbindungen mit den beiden anderen lösen wird.

So besteht also zwischen Hüftgelenk und Schultergelenk in Bezug auf die hier hauptsächlich berücksichtigte Frage die Uebereinstimmung, dass beider Synovialkapseln durch Trennung der die Pfanne zusammensetzenden Stücke nothwendig eröffnet werden müssen, durch Trennung der Epiphysen des Kopfes dagegen nur dann, wenn eine sehr heftig wirkende Gewalt thätig ist, welche die Kapsel an ihrem Uebergange vom Gelenkkopf auf den Hals abreisst.

V.
Kniegelenk.

Tafel III. Figur 15 und Tafel IV. Figur 16—18.

Figur 15.

Mittlerer Sagittalschnitt des rechten Kniegelenks vom 8jährigen Knaben; vordere Hälfte, laterale Schnittfläche.

f Femur, *ti* Tibia; *eif* und *esti* deren untere resp. obere Epiphysen. *p* Kniescheibe, *pp* Plica synovial. patell.; *bsc* Bursa subcruralis, welche in diesem Falle nur durch eine lateralwärts neben dem Schnitt befindliche Oeffnung von 4 mm Durchmesser mit dem Kniegelenk in Verbindung steht. *bsp* Bursa subpatell. *pi* Lig. patellare inf., *cp* Ligam. cruciat. post.; *Rf* M. rectus fem.

Die Epiphysenknorpel stossen nirgends auf die Gelenkhöhle — auch in der hinteren Hälfte eines Medianschnittes ist das nicht der Fall.

Figur 16.

Sagittaler Schnitt des rechten Kniegelenks durch den medialen Condylus eines 16jährigen Knaben; mediale Schnittfläche.

f, *ti* Femur und Tibia; *eif*, *esti* die resp. Epiphysen; *mm* Meniscus medial., vorn und hinten durchschnitten; *bsm* die Communicationsöffnung der Bursa semimembranosa in das Kniegelenk.

Weder am Oberschenkelbein, noch viel weniger an der Tibia reicht die Gelenkkapsel über den Epiphysenknorpel fort.

Figur 17.

Sagittaler Schnitt durch das rechte Kniegelenk, durch den lateralen Condylus; 9jähriges Mädchen; laterale Schnittfläche.

Bezeichnungen der Knochen dieselben. *ml* Meniscus lateralis; *bsc* Eingang in die Bursa subcruralis.

Das Verhalten der Kapsel zu den Knorpelscheiben unterscheidet sich von dem im vorigen Präparat dadurch, dass vorn die Kapsel etwas über die Epiphysengrenze hinaufreicht; ein ziemlich dickes Polster losen fetthaltigen Gewebes würde aber eventuell die Kapsel vor einer Zerreissung schützen.

Figur 18.

Frontalschnitt des rechten Kniegelenkes vom 8jährigen Knaben; vordere Schnittfläche.

t, ti, fi Femur, Tibia, Fibula; *eif, esti, esfi* untere resp. obere Epiphysen derselben. *mm* und *ml* medialer und lateraler Meniscus. *cp* und *ca* Ligg. cruciat. post. und ant.

Auch hier ist durchaus klar, dass eine Eröffnung der Gelenkkapsel des Kniegelenkes durch eine Epiphysenlösung nicht wohl entstehen kann. Einzig an der lateralen Seite schiesst die diaphysäre Grenze der Tibiaepiphyse auf die Gelenkhöhle des oberen Tibiofibulargelenkes; indessen ist das Schienbein an dieser Stelle noch durch Bindegewebe, welches bei * angegeben ist, von der Gelenkhöhle getrennt, so dass auch die Eröffnung dieses kleinen Gelenkes in solchem Falle nicht unbedingt nöthig erscheint.

Das Kniegelenk erscheint also gegen eine Eröffnung der Kapsel durch Trennungen von Epiphysen sehr gesichert — gerade im Gegensatz zum Ellenbogengelenk. Ebenso sind die drei Synovialtaschen des Gelenkes nicht wesentlich gefährdet. Zwar reicht die Bursa subcruralis hoch über die Epiphysengrenze, indessen ist ihre Verletzung wegen der dicken Schicht fetthaltigen Bindegewebes, welche sie vom Knochen trennt, unwahrscheinlich. — Die zweite Tasche, die

Bursa semimembranosa (welche ich mit Gruber's Angabe übereinstimmend in vier Fällen an 3-, 4- und 16jährigen Individuen nicht mit der Höhle des Kniegelenks communicirend fand), reicht nicht bis unter den Epiphysenknorpel. Ebenso verhielt sich in dieser Hinsicht die regelmässig mit der Gelenkhöhle in offener Verbindung stehende Bursa poplitea an sieben Gelenken, entstammend 3-, 4-, 6-, 8-, 12- und 16jährigen Menschen.

VI.

Knöchelgelenk, Zehentarsal- und Zehengelenke.

Tafel IV. Figur 19—23.

Figur 19.

Frontalschnitt durch das Knöchelgelenk des 8jährigen Knaben; Fussaxe rechtwinklig zu der des Unterschenkels gestellt; vordere Schnittfläche.

ti, *fi*, *citi* und *cifi* Tibia, Fibula und ihre unteren Epiphysen. *t* Talus, *c* Calcaneus; *Tp* Sehne des M. tibial. post.; *Fhl* und *Fdl* die des M. flex. hallucis long. und des M. flexor digit. long.; *Pcl* und *Pcb* Sehnen des M. peroneus long. und brevis; *F* Plantarfascie.

Die Epiphysenknorpelscheibe der Fibula liegt 8 mm unterhalb der der Tibia; erstere liegt in der directen Verlängerung des horizontalen Theiles der Knöchelgelenkspalte. Da diese aber durch eine ca. 1 mm dicke Bindegewebslage von dem Wadenbein getrennt ist, erscheint die Möglichkeit dieser gewiss häufigen Epiphysenlösung ohne Verletzung des Gelenkes zulässig. Wird nun aber diese Lösung, wie wohl meist, hervorgerufen durch überstarke Rotation des Talus um eine von vorn nach hinten gehende Axe, so wird es, da dann die genannte Bindegewebsschicht der stärksten Dehnung ausgesetzt ist, leicht zu einer Zerreissung derselben, also dennoch zur

Eröffnung der Höhle des Knöchelgelenkes kommen können. Die betreffende Knorpelscheibe des Schienbeins stösst unmittelbar oberhalb des unteren Tibiofibulargelenkes an das Periost — ihre Ablösung wird vermuthlich die Kapsel nicht lädiren.

Figur 20.

Ebensolcher Schnitt vom rechten Knöchelgelenk eines Neugeborenen; hintere Schnittfläche. Bezeichnungen wie bei Fig. 19.

Auffallend ist hier, dass die Spalte des unteren Tibiofibulargelenkes nur eben angedeutet erscheint; bei einem anderen Neugeborenen wie auch bei einem Kinde von 1 3/4 Jahren war das Verhalten dasselbe, wogegen bei einem 9 Monate alten Kinde diese Spalte schon relativ ebenso gross war, wie beim Erwachsenen, und bei 3jährigen und älteren Individuen stets normal gefunden wurde.

Figur 21.

Sagittalschnitt des linken Knöchelgelenkes des 8jährigen Knaben; der Schnitt ging durch die zweite Zehe. Mediale Schnittfläche.

ti Tibia mit der unteren Epiphyse *c i ti*; *t* Talus, *c* Calcaneus, *n* Os naviculare. *TA* Achillessehne, bei * der zwischen ihr und dem oberen Theil der hinteren Calcaneusfläche gelegene Schleimbeutel. *Fhl* M. flex. hall. longus.

Die Gelenkhöhle des Knöchelgelenkes reicht nirgends annähernd an die Epiphysengrenze.

Figur 22.

Mittlerer Sagittalschnitt durch die rechte grosse Zehe desselben Individuums; laterale Schnittfläche.

c I Os cuneif. I, *m I* Mittelfussknochen der grossen Zehe; *epm I* und *cam I* hintere und vordere Epiphyse desselben. Letztere, welche ich auch bei drei anderen darauf untersuchten Kinderfüssen von 3, 6 und 9 Jahren fand, ist ebenso eigen-

thümlich beschaffen, wie die von Uffelmann [1]) zuerst richtig beschriebene untere Epiphyse des Daumenmetacarpus. Eben so wenig wie der Knochenkern in jener ist dieser hier selbständig, sondern wächst zapfenartig aus der Diaphyse hervor und breitet sich nach den Seiten aus, so dass man bei weit seitlich fallenden Schnitten die Epiphyse durch einen ununterbrochenen Knorpelstreifen vom Mittelstücke getrennt findet. — 1 und 2 erste und zweite Phalanx; *Ehl* und *Fhl* Extensor und Flexor hall. longus.

Die einzige Epiphyse, deren Lösung intracapsulär sein würde, ist die besprochene vordere am Metatarsus I.

Figur 23.

Mittlerer Sagittalschnitt durch die zweite Zehe des linken Fusses von demselben Kinde; laterale Schnittfläche.

c II zweites Keilbein; *m II* zweiter Mittelfussknochen mit seiner vorderen Epiphyse *ca m II*. 1, 2, 3 Phalangen. Die zweite Phalanx zeigt bei beiden Füssen einen abnormen Verknöcherungsmodus, indem vier Knochenkerne, eine hintere und vordere Epiphyse und eine aus einer oberen und unteren Hälfte bestehende Diaphyse da sind. (Die betreffenden Phalangen beider Seiten wurden durch sagittale Schnitte in lauter dünne Scheiben zerlegt, welche dasselbe Bild zeigten. Bei mehreren anderen Füssen zeigte diese Phalanx denselben Verknöcherungsmodus, wie die übrigen Phalangen, auch sämmtliche übrige Zehenknochen dieser Füsse waren normal.)

Von den Gelenken am Fuss erscheint also das Knöchelgelenk trotz der Trennung seiner Gelenkhöhle von der Epiphyse des lateralen Knöchels durch Bindegewebe doch bedingungsweise der Gefahr einer Kapselzerreissung durch den Abbruch jener Epiphyse ausgesetzt. — Von den Zehentarsalgelenken könnte das der grossen Zehe in Folge einer Ab-

1) J. Uffelmann, Der Mittelhandknochen des Daumens. Göttingen 1863.

lösung der vorderen Metatarsusepiphyse eröffnet werden — eine Ablösung, welche freilich wohl schwerlich vorkommen wird. Die übrigen vier Metatarsophalangealgelenke dagegen sind ebenso geschützt, wie die entsprechenden Gelenke der Hand — und genau so wie dort verhält es sich auch mit den Gelenken zwischen den einzelnen Phalangen.

Druck von J. B. Hirschfeld in Leipzig.

TAFELN.

Fig. 1.

Fig. 1A

Fig. 2

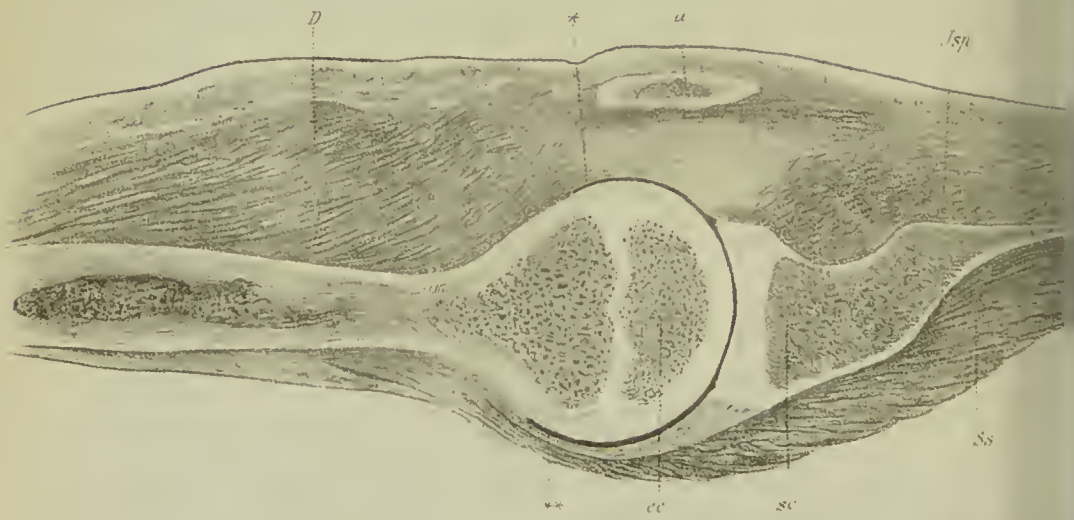

v. Brunn, Gelenkkapseln

Fig 3

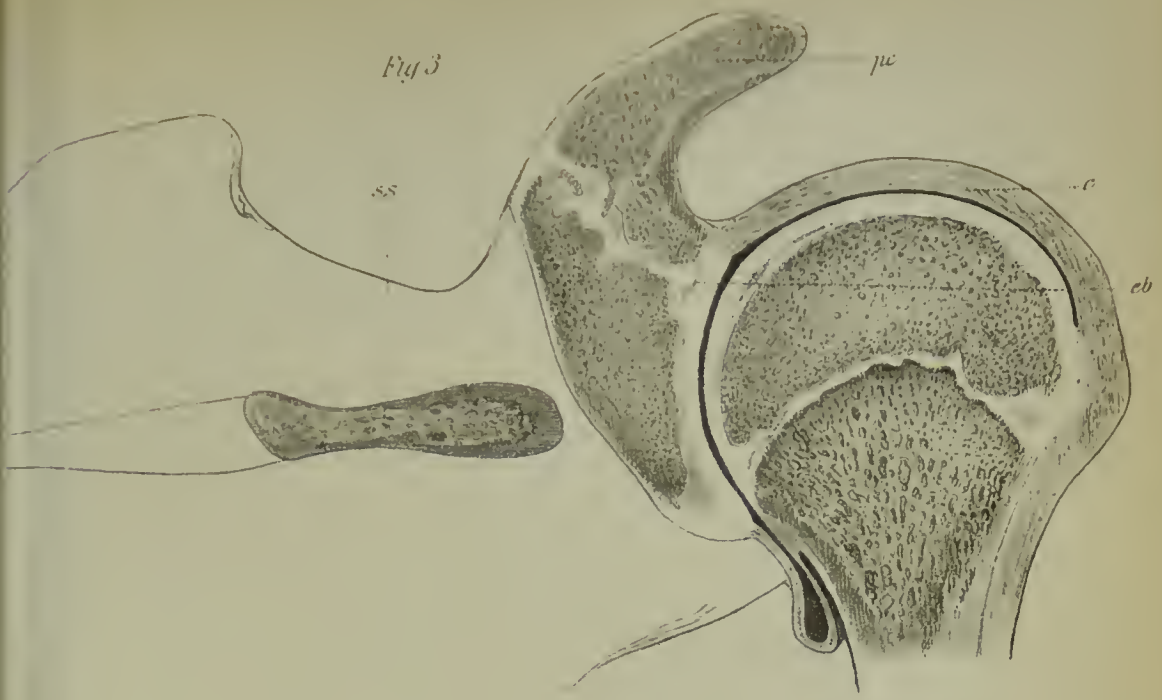

Fig 2A



Fig 4.

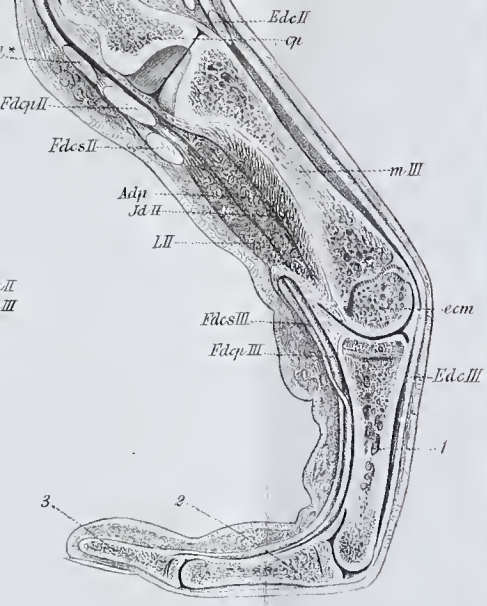

Lith.Anst.v.E.A.Funke, Leipzig

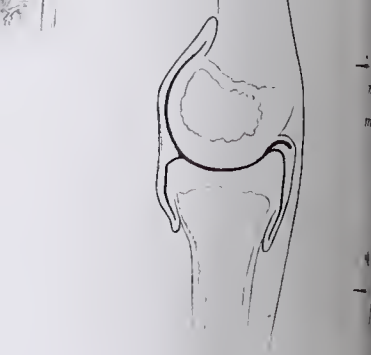

Verlag von F.C.W.

Fig 12A

Fig 11A

Fig 1

Fig 12.

il

tf

lg

pu

c

Zo

ta

Fig 13.

Gm

Oi

is

tf

c

pu

trmj

A

Vl

v. Brunn, Gelenkkapseln.

Verlag von F

Fig 14.

Fig 15.

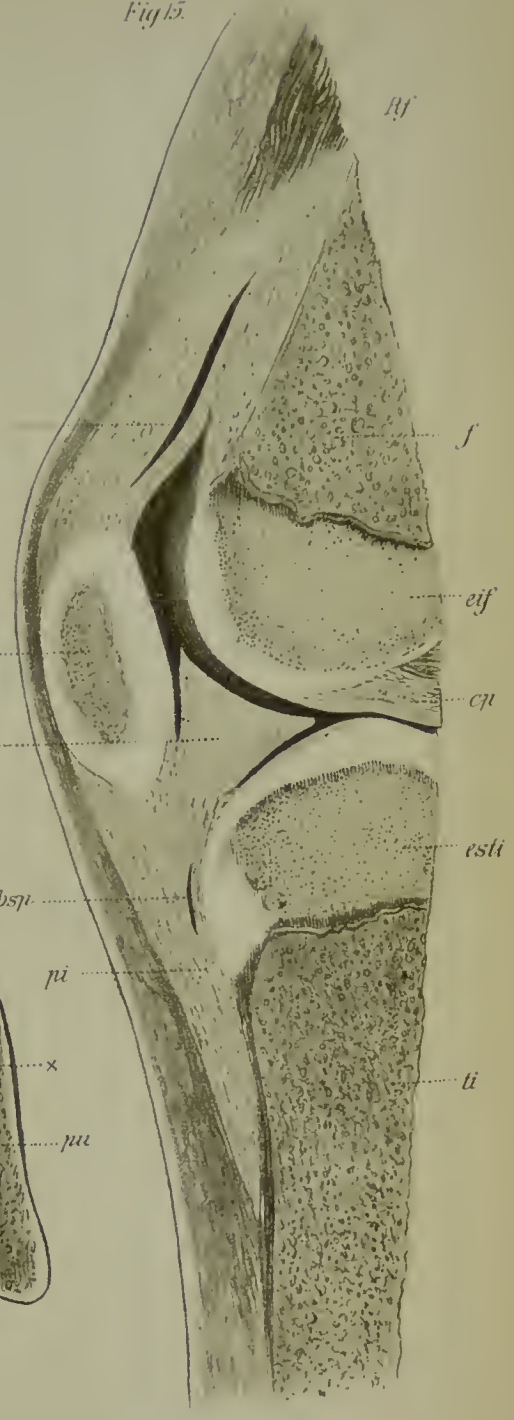

Fig.21.
ti
Fhl
cilu
t
bsm
TA.
n
tci
c
mm
Fig.16.
f
esb
ti
Fig.17.
Fig.20.
fi
ti
f
bsc
t
Tp
Peb
Fhl
Pel
Fdl
cif
Fig.23.
mII
cII
eamII
ml
esti
ti

Fig. 19

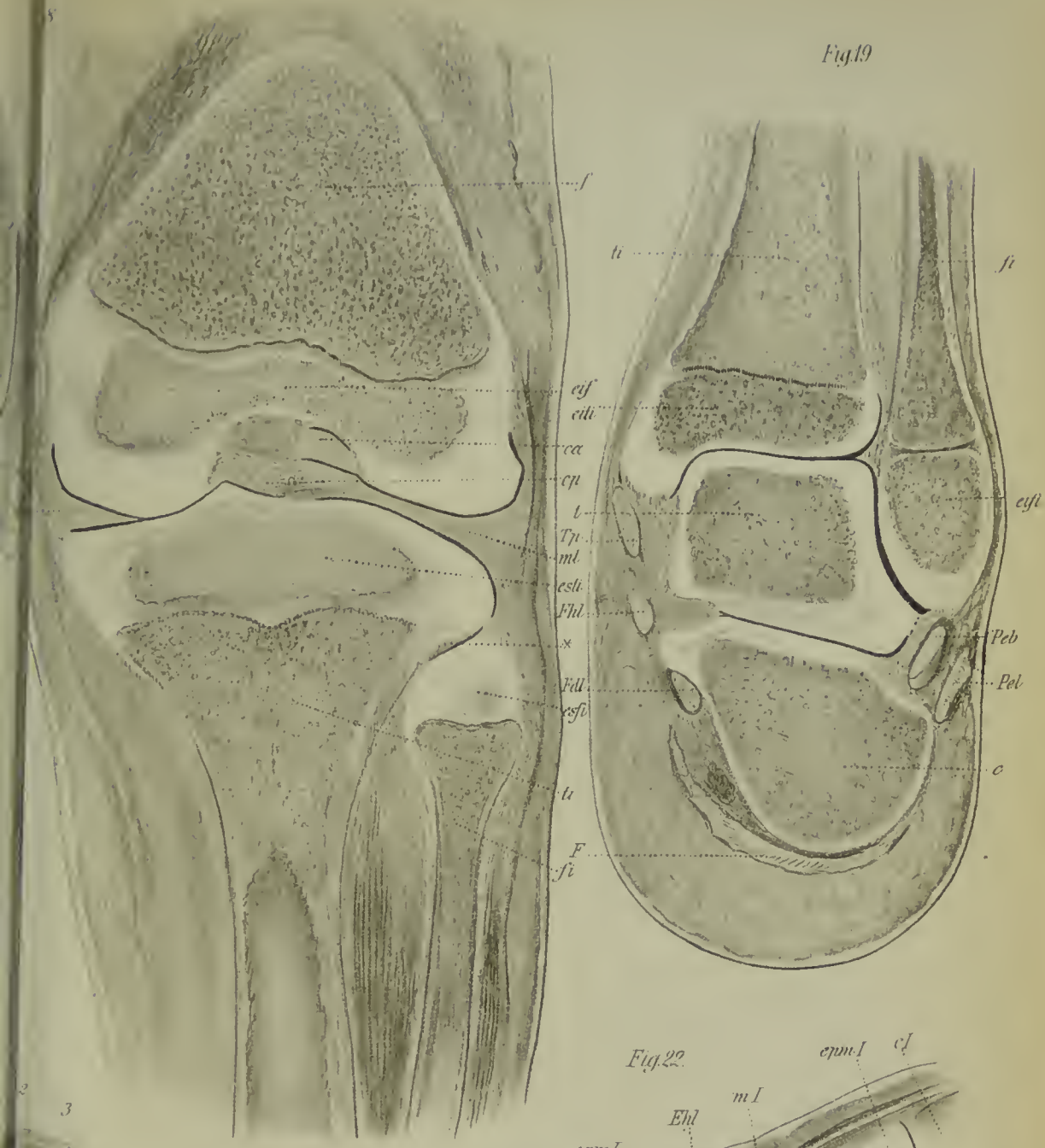
f
ti
fi
eif
edi
ca
cp
t
Tp
ml
esti
Fhl
x
Peb
Fdl
Pel
esfi
c
ti
F
fi

Fig. 22.

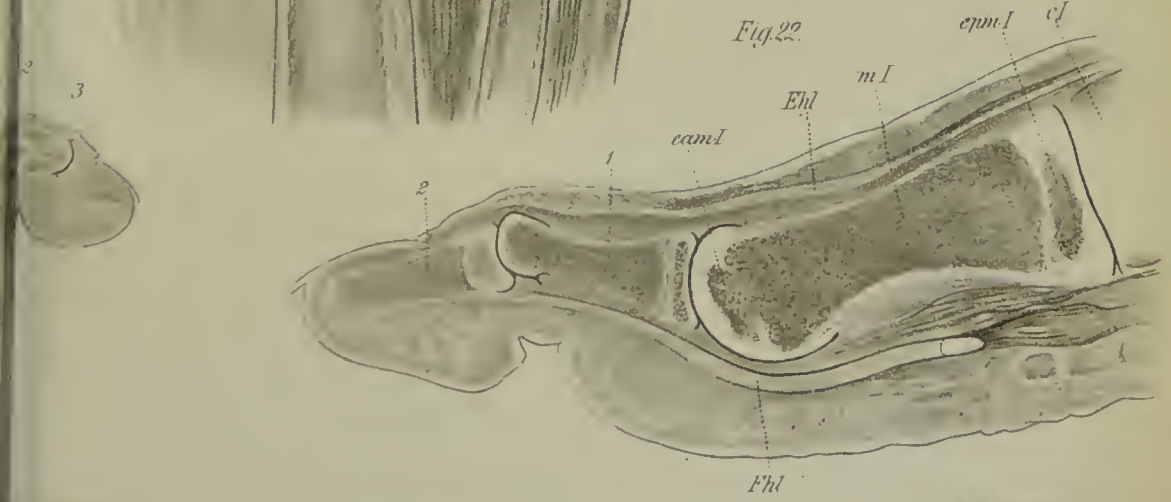
epmI
cI
mI
Ehl
eamI
1
2
3
Fhl